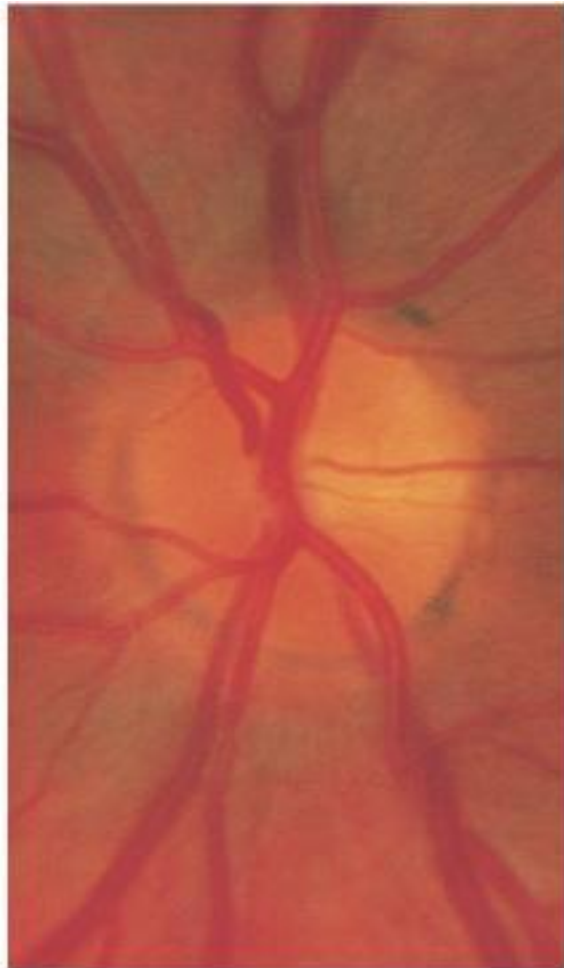
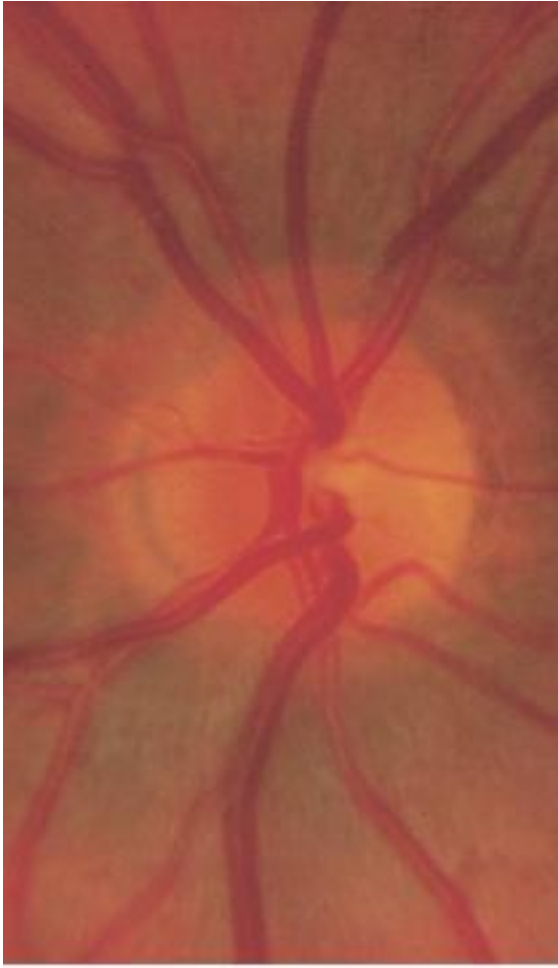


### Γλαύκωμα

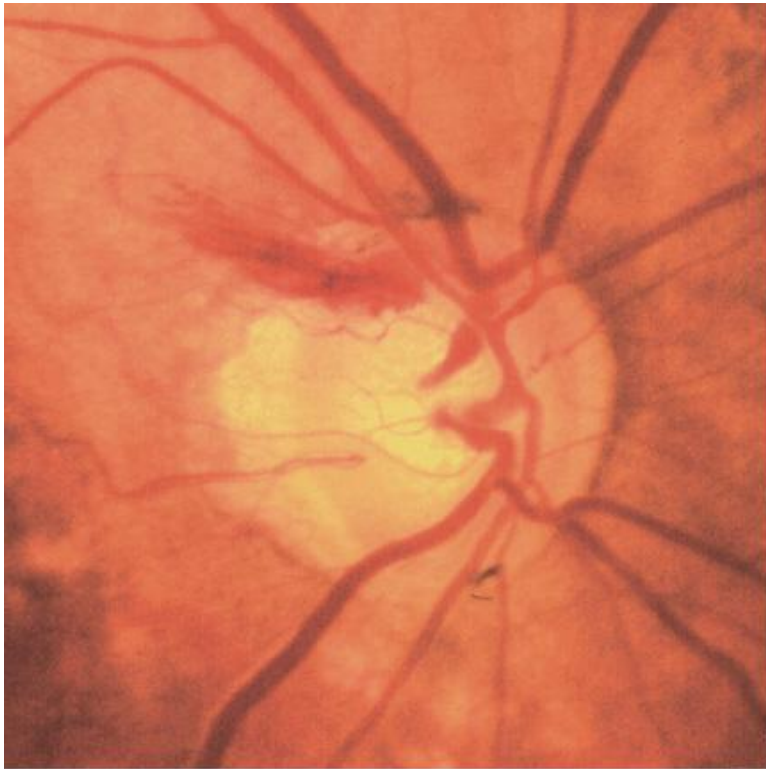Ως γλαύκωμα ορίζονται διάφορες παθολογικές οντότητες. Κοινό σημείο του γλαυκώματος αποτελεί σε προχωρημένο στάδιο η καταστροφή του οπτικού νεύρου με κοίλανση της κεφαλής του στο βυθό (οπτικός δίσκος). Συχνά υφίσταται διαταραχή εκροής του υδατοειδούς υγρού με παθολογική αύξηση της ενδοφθalmίου πίεσεως. Οι αιτίες όπως κι οι ενοχλήσεις μπορεί να είναι κάθε φορά διαφορετικές, κοινό στοιχείο όμως αποτελεί πάντα η καταστροφή με τον καιρό των νευρικών ινών. Μέσω αυτής επέρχονται ελλείμματα του οπτικού πεδίου. Αθεράπευτη η νόσος μπορεί να οδηγήσει σε μη αναστρέψιμη τύφλωση.



**Φυσιολογικός οπτικός δίσκος**

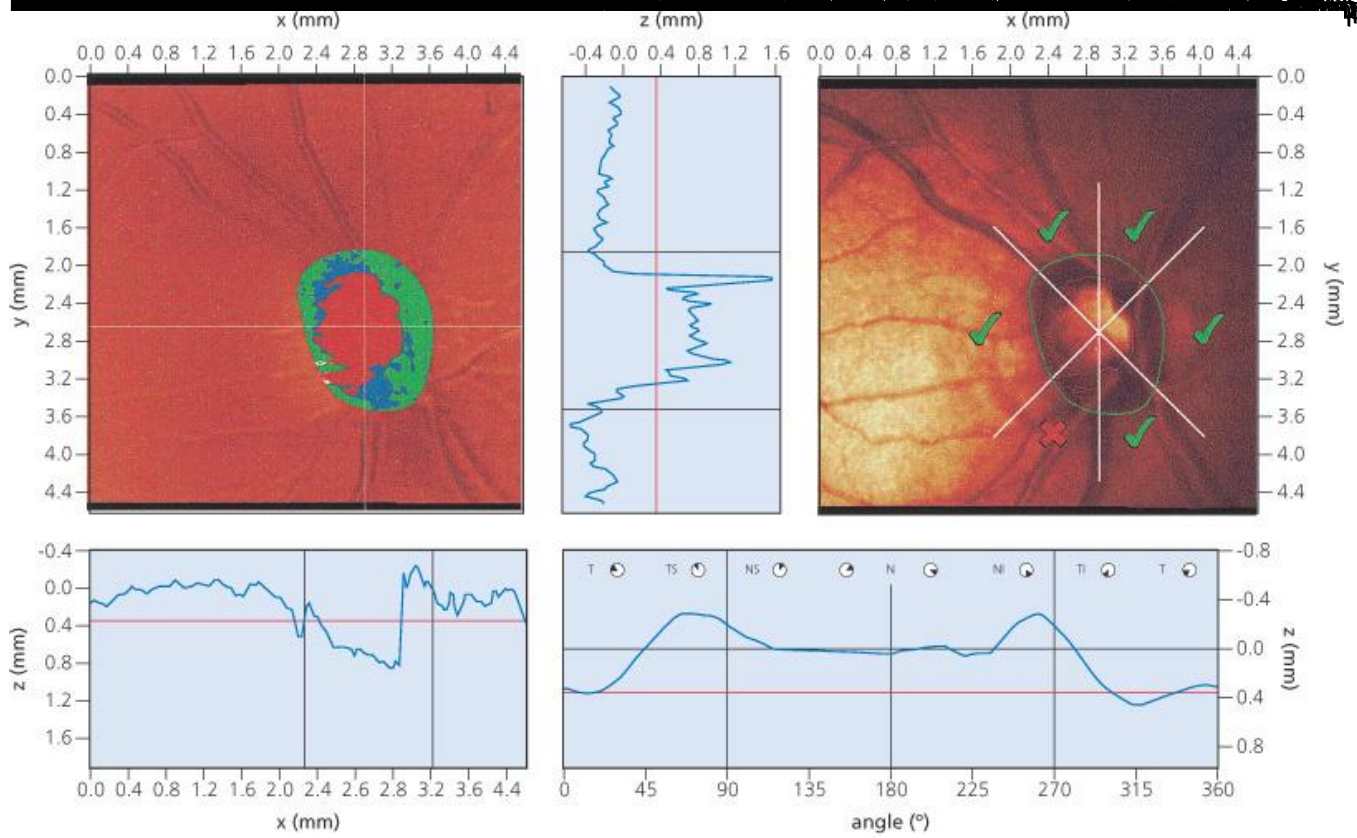
# Γλαύκωμα

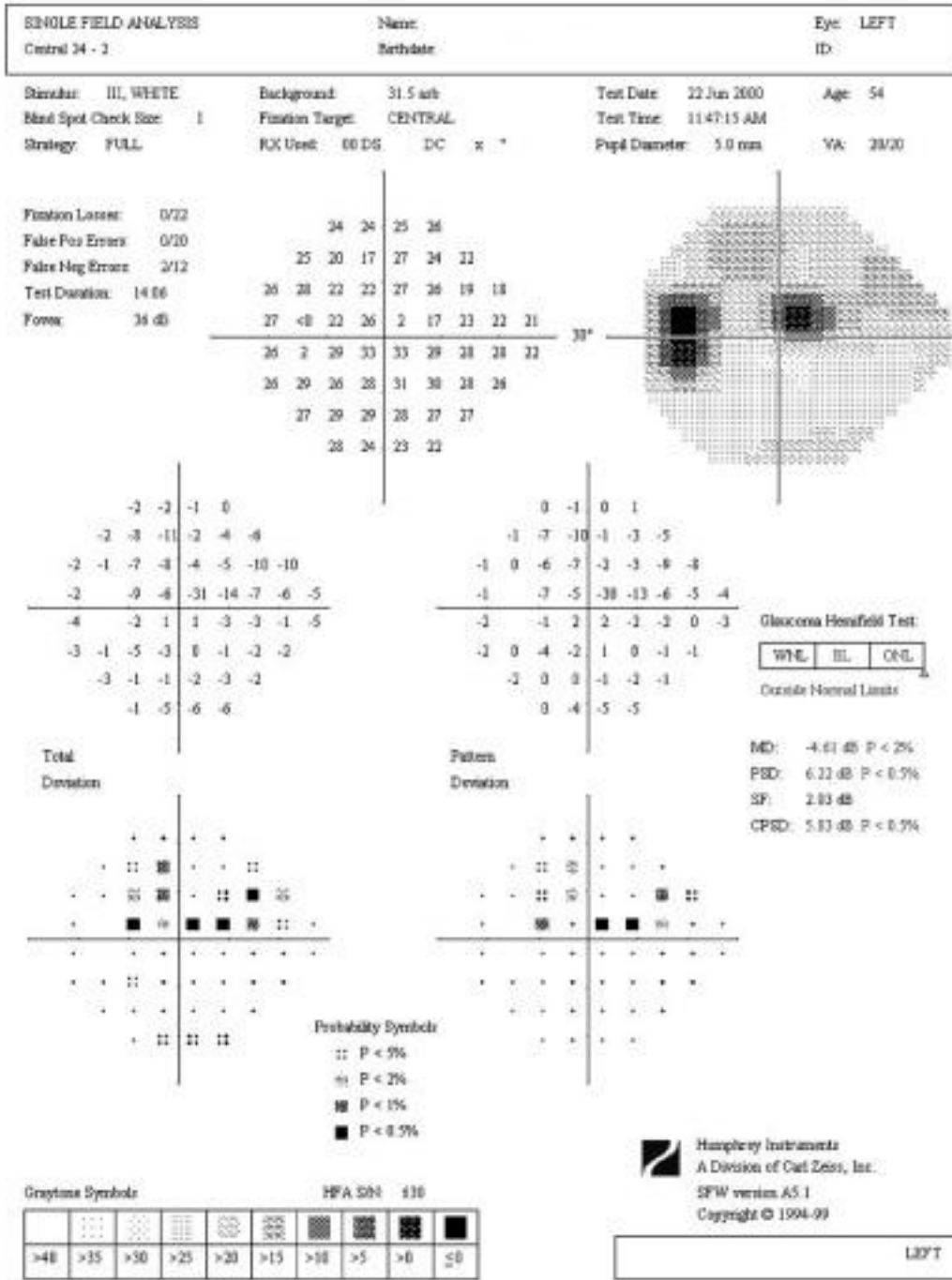
Written by Evangelos Tschlis



ΓΛΑΥΚΩΜΑΤΙΚΟΣ ΟΠΤΙΚΟΣ ΔΙΣΚΟΣ

Η εικόνα είναι το αποτέλεσμα της ανάλυσης του οφθαλμικού βυθού με τη βοήθεια της τεχνικής της οπτικής ομοιομορφίας. Η εικόνα είναι η απεικόνιση του οφθαλμικού βυθού με τη βοήθεια της τεχνικής της οπτικής ομοιομορφίας. Η εικόνα είναι η απεικόνιση του οφθαλμικού βυθού με τη βοήθεια της τεχνικής της οπτικής ομοιομορφίας.





## ΓΛΑΥΚΩΜΑΤΙΚΟ ΟΠΤΙΚΟ ΠΕΔΙΟ

